

Caso clínico

Epifisiólisis de clavícula medial tipo Salter 1 con desplazamiento posterior agudo en el esqueleto inmaduro

Salter 1 medial collarbone epiphysiolysis with acute posterior displacement in the immature skeleton

Cancela N,* Johan von Heideken J,† Juan Del Castillo J,* Silveri C*

Facultad de Medicina, Universidad de la República, Montevideo, Uruguay.

RESUMEN. La epifisiólisis esternoclavicular es una lesión rara, siendo la variante posterior aún menos frecuente. Su presentación clínica puede ser sutil o puede comprometer estructuras mediastinales, ya sea inicialmente o durante la evolución, lo que constituye un cuadro grave y potencialmente fatal. Este reporte de caso documenta una disociación esternoclavicular en un paciente con esqueleto inmaduro, dada por una lesión fisaria tipo Salter y Harris 1, la que se trató quirúrgicamente mediante reducción abierta y fijación interna con lazadas en ocho transóseas con sutura no reabsorbible. Con un seguimiento de 10 meses y resultados excelentes. Esta técnica parece ser una buena opción para el tratamiento de luxación esternoclavicular en el paciente esquemáticamente inmaduro, recuperando la función y evitando complicaciones.

Palabras clave: Articulación esternoclavicular, epifisiólisis, luxación, aguda, esqueleto inmaduro, tratamiento.

ABSTRACT. Sternoclavicular epiphysiolysis is a rare lesion, the posterior variant being even less common. Its clinical presentation may be subtle, or it may compromise mediastinal structures, either initially or during evolution, which is a serious and potentially fatal picture. This case report documents sternoclavicular dissociation in a patient with an immature skeleton, given by a Salter and Harris 1-type injury, which was surgically treated by open reduction and internal fixation with transosseous configuration with non-reabsorbable suture. With a 10-month follow-up and excellent results. This technique seems to be a good option for the treatment of sternoclavicular dislocation in the schematically immature patient, regaining function and avoiding complications.

Keywords: Sternoclavicular joint, epiphysiolysis, dislocation, acute, immature skeleton, treatment.

Introducción

Presentamos un caso de epifisiólisis tipo Salter 1 de la extremidad medial de la clavícula desplazada hacia posterior en un joven con inmadurez esquelética.

La luxación esternoclavicular es una lesión infrecuente, representa menos de 5% de las lesiones traumáticas del

hombro, predomina en hombres 5/1.¹ En el esqueleto inmaduro es más frecuente que se presente como una epifisiólisis tipo Salter 1. La primer epifisiólisis de clavícula medial con desplazamiento posterior fue descrita por primera vez en 1967 por Denham.²

Los ligamentos esternoclaviculares se insertan en el manubrio esternal en su cara anterior y posterior, respectiva-

* Clínica de Traumatología y Ortopedia Pediátrica, Facultad de Medicina, Universidad de la República, Montevideo, Uruguay.

† Department of Women's and Children's Health, Karolinska Institutet, Stockholm, Sweden.

Dirección para correspondencia:

Nicolas Cancela
Hospital Pereira Rossell
Bulevar Gral. Artigas 1550, 11600, Montevideo, Uruguay,
Tel: (+598) 27070915
E-mail: nicocancela2190@gmail.com

<https://dx.doi.org/10.35366/93349>

doi: 10.35366/93349



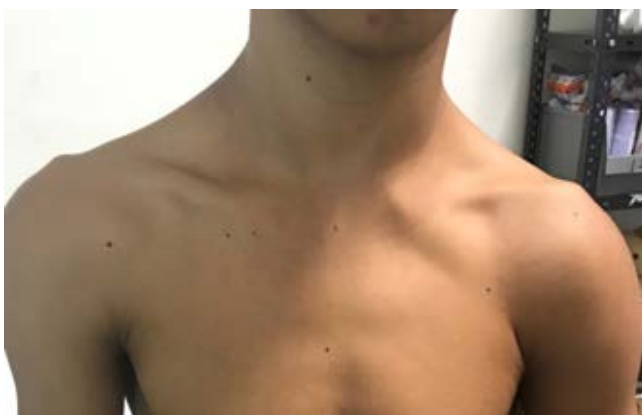

Figura 1: Se observa depresión a nivel de la extremidad medial de la clavícula.

mente, el ligamento interclavicular se extiende entre la cara superior de las epífisis mediales de ambas clavículas y el ligamento costoclavicular, cuya inserción proximal es en la cara superior del cartílago de la primera costilla. Las inserciones claviculares de este complejo ligamentario son todas a nivel epifisario, a excepción del ligamento costoclavicular que se da a nivel metafisario.^{3,4} Este sustrato anatómico explica que las lesiones a nivel de la articulación esternoclavicular en el paciente esqueléticamente inmaduro implican más frecuentemente decolamientos fisarios y no verdaderas luxaciones, lesión que algunos denominanseudoluxación.⁵

El mecanismo lesional puede ser directo por una fuerza aplicada sobre el extremo medial de la clavícula en dirección posterior o indirecto en general por caídas sobre dicho miembro superior. Están vinculados a la práctica de deportes de contacto como rugby, fútbol y basketball y siniestros de tránsito.^{6,7,8}

La clínica de la disociación esternoclavicular posterior es variable. En ocasiones es poco evidente, por lo que el diagnóstico requiere alta sospecha por parte del equipo tratante. Los síntomas y signos característicos son dolor en la cara anterior del hombro y una depresión a nivel de la extremidad medial de la clavícula, y dolor a la movilidad pasiva y activa del hombro. Se acompaña de signos de compresión de estructuras mediastinales hasta en 31% de los casos según algunas series.⁹ Estos incluyen: disfagia, disnea, disfonía, edema en esclavina de la hemicara homolateral, neumotórax, menos frecuentemente lesiones arteriales y del plexo braquial, que son situaciones graves y potencialmente fatales.^{10,11,12,13}

En cuanto a los estudios de imagen, se destaca que las radiografías convencionales del hombro traumático, de frente, perfil y vuelo de pájaro suelen ser normales, lo que puede inducir al error diagnóstico.^{14,15} La alta sospecha clínica es el factor fundamental para solicitar enfoques especiales. El estudio radiográfico de elección para valorar la extremidad medial de la clavícula es el enfoque de Serendipia,¹ el cual se realiza con el chasis colocado detrás del tórax y el rayo centrado en el esternón con una inclinación cefálica de 40°. Permite observar una asimetría en las articulaciones ester-

noclaviculares, en el caso de desplazamiento posterior. La tomografía axial computada con reconstrucción 3D contribuye a la confirmación diagnóstica y muestra la relación entre el extremo metafisario de la clavícula y las estructuras mediastinales.

Existen múltiples publicaciones sobre luxación esternoclavicular posterior en adultos, pero relativamente pocas sobre epifisiólisis de clavícula medial con desplazamiento posterior en pacientes con esqueleto inmaduro, siendo la mayoría reportes de casos o series con pocos pacientes.^{2,6,7,8,9,16,17,18,19,20,21,22,23,24,25,26,27,28,29}

La baja frecuencia de esta lesión, asociada a la sutil presentación clínica y radiografías de hombro normales, explican el alto índice de errores diagnósticos y que su tratamiento siga siendo controvertido.

El tiempo de evolución de la lesión cobra gran jerarquía en relación al pronóstico y tratamiento. Lee y colaboradores clasifican estas lesiones en agudas con menos de 24 horas de evolución, agudas con más de 24 horas y crónicas o inveteradas con más de cuatro semanas. El caso que presentamos corresponde a una lesión aguda con más de 24 horas de evolución.

Reporte de caso

El paciente es un adolescente de 14 años, varón, sano, sin antecedentes personales a destacar. Consulta en puerta de emergencia por un dolor intenso en cara anterior del hombro e impotencia funcional, que comienza 24 horas previas a la consulta, luego de sufrir múltiples traumatismos directos en el contexto de una pelea callejera. Del examen físico se destaca depresión a nivel de la extremidad medial de la clavícula, la cual no es accesible a la palpación (*Figura 1*). No presentaba otras deformidades. Piel sana y elementos neurovasculares dislates indemnes. Dolor a la movilidad pasiva y activa del hombro. Sin otros fenómenos acompañantes.

Diagnóstico: se solicitaron radiografías de hombro que fueron normales. Ante la sospecha clínica, se solicitó enfoque de *Serendipia* (*Figura 2*) donde se observó una asime-

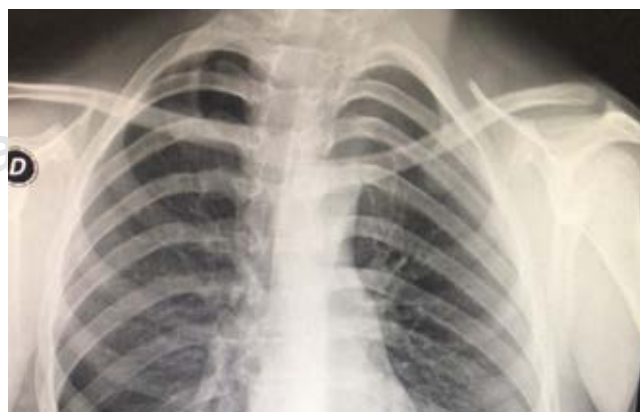

Figura 2: Radiografía con enfoque de Serendipia.

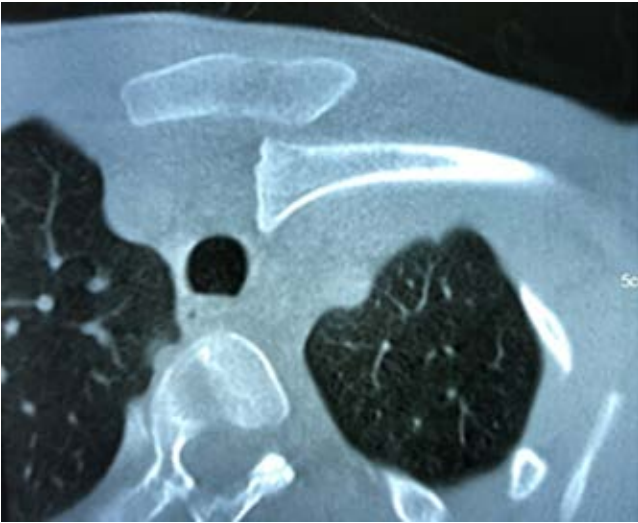


Figura 3: Confirmación diagnóstica mediante tomografía axial computada (TAC) con reconstrucción 3D.

tría a nivel de las extremidades medibles de las clavículas, la izquierda se encuentra en situación posteroinferior.

Se realizó una tomografía axial computada que confirmó el diagnóstico de luxación esternoclavicular posterior y pone en evidencia la íntima relación entre el fragmento metafisario y estructuras mediastinales, tráquea y vasos (*Figura 3*).

Tratamiento: tomando en cuenta inmadurez esquelética del paciente y las horas de evolución (tres días), se decide tratamiento quirúrgico mediante reducción abierta y fijación interna con sutura transósea en *ocho*. El procedimiento se realiza en coordinación con cirujano vascular por riesgo de lesión de estructuras mediastinales.

El paciente se coloca en posición de silla playera con tronco a 45° y rodillo interescapular. Se realiza abordaje anterior transversal centrado en la articulación esternoclavicular de 8 cm aproximadamente. Se disecciona hasta llegar al plano óseo, se identifica extremidad medial de la clavícula en situación posterior al esternón (*Figura 4*). Se reduce traccionando con pinza ósea cuidadosamente. Se observa superficie cruenta en extremidad medial de la clavícula (*Figura 5*), confirmando el decolamiento fisario tipo Salter-Harris 1. Se fija el extremo medial del fragmento metafisodiafisario a la cara anterior del fragmento epifisario, mediante una lazada en *ocho* transósea con sutura no reabsorbible, realizando el túnel con la misma aguja (*Figura 6*). Se comprueba estabilidad. Se cierra por planos. Se realizan tres dosis de 1 gramo de zolidina como profilaxis antibiótica.

Evolución: el postoperatorio es tan importante como el tratamiento quirúrgico. Se realizan controles clínicos radiológicos semanalmente las primeras tres semanas, luego se van espaciando en el tiempo hasta el alta (*Figura 7*).

Se realiza una rehabilitación en cuatro etapas: inmovilización por tres semanas, recuperación del rango de movilidad por tres semanas, fortalecimiento muscular por seis

semanas y por último retorno progresivo a la práctica de un deporte, retrasando los deportes de contacto entre cuatro y seis meses desde la cirugía.

La evolución del paciente fue acorde a los tiempos y sin presentar complicaciones. A las seis semanas, la movilidad de hombro era casi completa en todos los planos, con dolor leve en movimientos extremos.

Para la evaluación funcional postoperatoria, se utiliza el *score* de Rockwood (*Rockwood scoring system*), el cual valora los resultados funcionales de las lesiones del hombro basado en cinco ítems: dolor, rango de movimiento, fuerza, limitación, resultado subjetivo, el cual otorga 3-0 puntos en cada uno según sea excelente, bueno, regular o pobre y define los resultados en cuatro grupos según el puntaje total: excelente 13-15, bueno 10-12, regular 7-10, pobre-7.³⁰

A los seis meses de seguimiento, el paciente se reintegró a sus actividades deportivas en forma plena, sin ningún tipo de limitaciones, con un rango de movilidad completo e indoloro, obteniendo 15 puntos del *score* de Rockwood. A los 10 meses de seguimiento no presentó complicaciones (*Figura 8*).

Discusión

Luego del tratamiento quirúrgico a través de la reducción abierta y fijación interna con lazada de sutura no reabsorbible, el paciente obtuvo un excelente resultado funcional y no presentó complicaciones. Esta técnica parece ser una excelente opción en casos agudos con más de 24 horas desde la lesión.^{9,21,22,23}

El tratamiento de la epifisiólisis de clavícula medial con desplazamiento posterior ha sido controvertido en la literatura a lo largo del tiempo, probablemente debido a la baja frecuencia de esta lesión y en consecuencia, poca experiencia.^{6,16,20,21,22,23}

Inicialmente, estas lesiones se trataban mediante inmovilización sin reducción, lo cual se muestra en la publicación

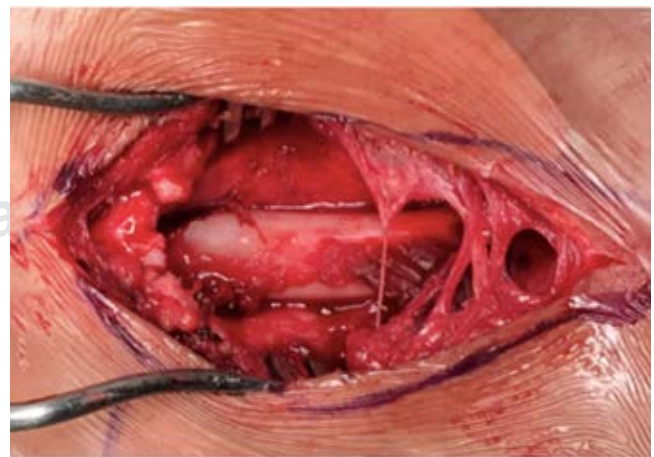


Figura 4: Extremidad medial de la clavícula en situación posterior al esternón.

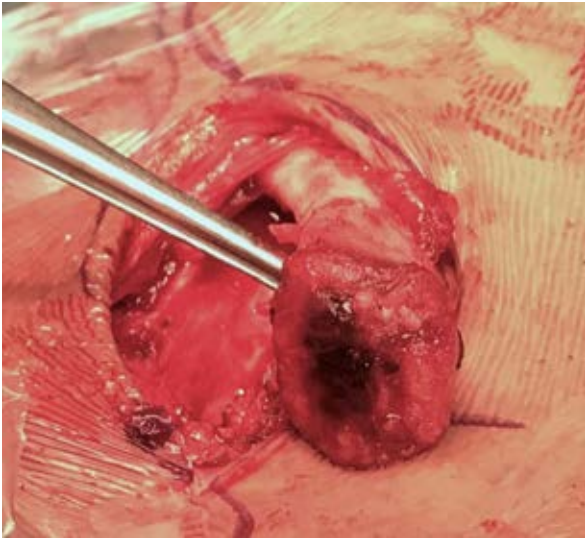


Figura 5: Decolamiento fisario tipo Salter-Harris 1.

de 1972 de Brooks y su equipo.¹⁷ Actualmente, esta opción se descarta dado que asocia una alta tasa de complicaciones por afectación de estructuras mediastinales.^{9,18,31}

Otros autores como Leighton en 1982 recomendaron el tratamiento mediante reducción cerrada e inmovilización.³² Estudios más recientes, como el de Waters y colaboradores en el 2003, marcan una inestabilidad recurrente en la gran mayoría de los casos.⁹

Las últimas series publicadas marcan que el tratamiento dependerá de tres factores: tiempo de evolución menor o mayor a 24 horas, irreductibilidad y presencia de síntomas de compresión mediastinal. Recomiendan el intento de reducción cerrada en lesiones con menos de 24 horas de evolución. Éstas deben controlarse semanalmente sabiendo que existe alto riesgo de recurrencia de inestabilidad.⁶ Para aquellas lesiones agudas inestables luego de la reducción cerrada, irreductibles o con más de 24 horas de evolución, la indicación formal es la reducción abierta y fijación interna.^{6,16,20,21,22,23}

La publicación de Lee y su equipo del 2014⁶ es un estudio retrospectivo tipo serie de casos en un periodo de tiempo de 20 años (1991-2010), con un N de 48 casos, de pacientes de entre 13 y 18 años de edad, que presentaban una disociación esternoclavicular posterior. Este trabajo presenta el mayor número de casos de todas las series publicadas. Lo primero a destacar es que 25% de los casos no fue diagnosticado inicialmente. En 22 casos se intentó la reducción cerrada e inmovilización como tratamiento definitivo, el cual fue efectivo en ocho (36%), el resto requirió conversión al tratamiento quirúrgico. En todos los casos exitosos la reducción fue realizada antes de las 24 horas de la lesión.

La reducción cerrada debe realizarse con block quirúrgico bajo anestesia general. Se coloca un rodillo interescapular, se aplica tracción sobre el brazo con el hombro en abducción. La presencia de un cirujano de tórax o vascular

es recomendada dada la posibilidad de lesión de vasos mediastinales durante la reducción.

En cuanto a las técnicas de fijación, la utilización de agujas de Kirschner está contraindicada dado el riesgo de migración hacia estructuras nobles de la región.^{33,34,35} Actualmente, se recomiendan técnicas de lazadas transóseas con suturas no reabsorbibles. Existen diferentes técnicas de fijación con sutura: lazadas en *ocho* o suturas horizontales entre la metafisis clavicular y la cara anterior de la epífisis medial. Otra técnica implica suturas entre la metafisis de la clavícula y el espesor del manubrio esternal.^{9,21,22,23}

El pronóstico es excelente en 100% de los casos cuando se realiza diagnóstico precoz y tratamiento oportuno, con retorno completo a la actividad a los tres a seis meses.^{9,21}

Conclusiones

Las epifisiólisis de clavícula medial desplazadas posteriormente son lesiones infrecuentes, pero potencialmente fatales. La sospecha clínica es fundamental para el diagnóstico ya que las radiografías convencionales de hombro suelen ser normales.

El tratamiento sigue siendo controvertido ya que no existen estudios de alto nivel de evidencia que indiquen cual es la mejor opción. Con base en la literatura inter-

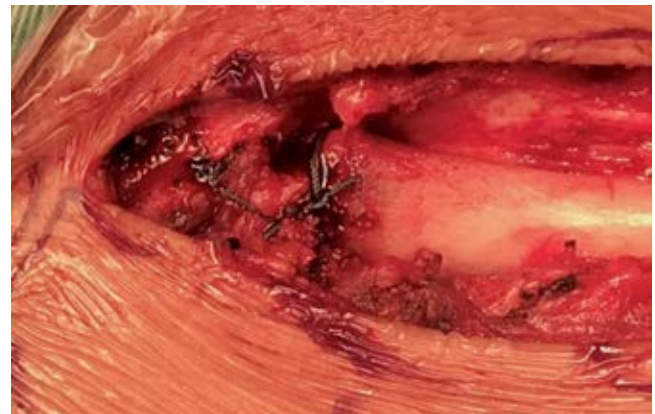


Figura 6: Fijación del extremo medial del fragmento metafisodiafisario a la cara anterior del fragmento epifisario con lazada en 8 transósea.

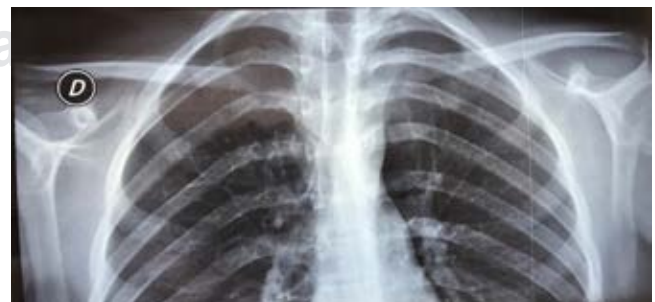

Figura 7: Control radiológico a la semana tres.

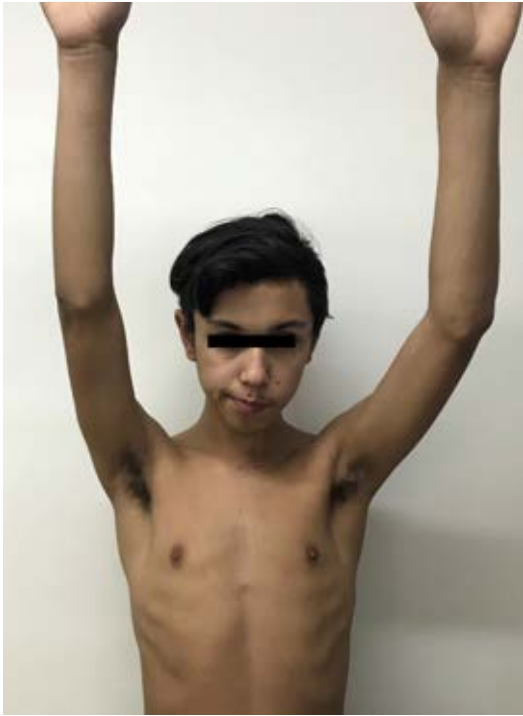

Figura 8: A los 10 meses de seguimiento no se evidencian complicaciones.

nacional, consideramos que la reducción cerrada e inmovilización se debe intentar en los casos con menos de 24 horas de evolución, realizando controles semanales por tres semanas.

La reducción abierta y fijación mediante sutura transósea está formalmente indicada en aquellos casos con más de 24 horas de evolución, inestabilidad recurrente, irreductibles en forma cerrada y en aquéllos que se presentan con síntomas de compresión mediastinal.

El pronóstico funcional es excelente cuando se realiza un diagnóstico precoz y tratamiento correcto.

Bibliografía

1. Wirth MA, Rockwood CA Jr. Acute and chronic traumatic injuries of the sternoclavicular joint. *J Am Acad Orthop Surg.* 1996; 4(5): 268-78.
2. Denham RH, Dingley AF. Epiphyseal separation of the medial end of the clavicle. *J Bone Joint Surg Am.* 1967; 49(6): 1179-83.
3. Kapandji AI. *Fisiología articular 1, miembro superior.* Madrid: Médica Panamericana. 2006, 46-49.
4. Latarjet M, Ruiz LA. *Anatomía humana.* 3a ed. México, D.F.; Madrid: Médica Panamericana, 1996, 537-9.
5. Tachdjian MO, Herring MO. *Tachdjian's Pediatric Orthopedics: from the Texas Scottish Rites Hospital for Children.* 5th ed. Philadelphia, PA: Elsevier Saunders, 2014, 1248-51.
6. Lee JT, Nasreddine AY, Black EM, Bae DS, Kocher MS. Posterior sternoclavicular joint injuries in skeletally immature patients. *J Pediatr Orthop.* 2014; 34(4): 369-75.
7. Laffosse JM, Espié A, Bonneville N, Mansat P, Tricoire JL, Bonneville P, et al. Posterior dislocation of the sternoclavicular joint and epiphyseal disruption of the medial clavicle with posterior displacement in sports participants. *J Bone Joint Surg Br.* 2010; 92(1): 103-9.
8. Kocher MS, Waters PM, Micheli LJ. Upper extremity injuries in the paediatric athlete. *Sports Med.* 2000; 30(2): 117-35.

9. Waters PM, Bae DS, Kadiyala RK. Short-term outcomes after surgical treatment of traumatic posterior sternoclavicular fracture dislocations in children and adolescents. *J Pediatr Orthop.* 2003; 23(4): 464-69.
10. Worman LW, Leagus C. Intrathoracic injury following retrosternal dislocation of the clavicle. *J Trauma.* 1967; 7(3): 416-23.
11. Nakayama E, Tanaka T, Noguchi T, Yasuda J, Tereda Y. Tracheal stenosis caused by retrosternal dislocation of the right clavicle. *Ann Thorac Surg.* 2007; 83(2): 685-7.
12. Kochhar T, Jayadev C, Smith J, Griffiths E, Seehra K. Delayed presentation of Subclavian venous thrombosis following undisplaced clavicle fracture. *World J Emerg Surg.* 2008; 3: 25.
13. Wasylenko MJ, Busse EF. Posterior dislocation of the clavicle causing fatal tracheoesophageal fistula. *Can J Surg.* 1981; 24(6): 626-7.
14. Heinig CF. Retrosternal dislocation of the clavicle: early recognition, x-ray diagnosis, and management (abstract). *J Bone Joint Surg Am.* 1968; 50: 830.
15. Hobbs DW. Sternoclavicular joint: a new axial radiographic view. *Radiology.* 1968; 90: 801.
16. Bae DS. Traumatic sternoclavicular joint injuries. *J Pediatr Orthop.* 2010; 30: S63-8.
17. Brooks AL, Henning GD. Injury to the proximal clavicular epiphysis. *J Bone Joint Surg Am.* 1972; 54: 1347-48.
18. Carbone P, Rose M, O'Daniel JA, Doukas WC, O'Toole RV, Andersen RC. Posterior remodeling of medial clavicle causing superior vena cava impingement. *Am J Orthop (Belle Mead NJ).* 2011; 40(6): 297-300.
19. Mirza AH, Alam K, Ali A. Posterior sternoclavicular dislocation in a rugby player as a cause of silent vascular compromise: a case report. *Br J Sports Med.* 2005; 39(5): e28.
20. Glass ER, Thompson JD, Cole PA, Gause TM 2nd, Altman GT. Treatment of sternoclavicular joint dislocations: a systematic review of 251 dislocations in 24 case series. *J Trauma.* 2011; 70(5): 1294-8.
21. Goldfarb CA, Bassett GS, Sullivan S, Gordon JE. Retrosternal displacement after physeal fracture of the medial clavicle in children. *J Bone Joint Surg Br.* 2001; 83(8): 1168-72.
22. Tennent TD, Pearse EO, Eastwood DM. A new technique for stabilizing adolescent posteriorly displaced physeal medial clavicular fractures. *J Shoulder Elbow Surg.* 2012; 21(12): 1734-9.
23. Hofweggen CV, Wolf B. Suture repair of posterior sternoclavicular physeal fractures: a report of two cases. *Iowa Orthop J.* 2008; 28: 49-52.
24. Ozer UE, Yalçın MB, Kanberoglu K, Bagatur AE. Retrosternal displacement of the clavicle after medial physeal fracture in an adolescent: MRI. *J Pediatr Orthop B.* 2014; 23(4): 375-78.
25. Perdreau A, Bingen B, Gossing L, Lejeune E, Beugnies A. Posterior sternoclavicular epiphyseal fracture- dislocation: case report and review of literatura. *Injury Extra.* 2014; 45(1): 1-5.
26. Krantzow M. Medial clavicle physeal fracture: a case report from diagnosis to treatment. *The Orthoped.* 2015; 14.
27. Kassé AN, Limam SOM, Diao S, Sané JC, Thiam B, Sy MH. Fracture-décollement de l'épiphyse médiale de la clavicle: À propos de 6 cas et revue de la littérature. *Pan Afr Med J.* 2016; 25: 19.
28. Tepolt F, Carry PM, Heyn PC, Miller NH. Posterior sternoclavicular joint injuries in the adolescent population: a meta-analysis. *Am J Sports Med.* 2014; 42(10): 2517-24.
29. Siebenmann C, Ramadani F, Barbier G, Gautier E, Vial P. Epiphysiolysis type Salter I of the medial clavicle with posterior displacement: a case series and review of the literature. *Case Rep Orthop.* 2018; 2018: 4986061.
30. Rockwood CA Jr., Groh GI, Wirth MA, Grassi FA. Resection arthroplasty of the sternoclavicular joint. *J Bone Joint Surg Am.* 1997; 79: 387-93.
31. Borrero E. Traumatic posterior displacement of the left clavicular head causing chronic extrinsic compression of the subclavian artery. *Phys Sports Med.* 1987; 15: 87-9.
32. Leighton RK, Buhr AJ, Sinclair AM. Posterior sternoclavicular dislocations. *Can J Surg.* 1986; 29(2): 104-6.

33. Lyons FA, Rockwood CA. Migration of pins used in operations on the shoulder. *J Bone Joint Surg Am.* 1990; 72(8): 1262-7.
34. Clark RL, Milgram JW, Yawn DH. Fatal aortic perforation and cardiac tamponade due to a Kirschner wire migrating from the right sternoclavicular joint. *South Med J.* 1974; 67(3): 316-8.
35. Venissac N, Alifano M, Dahan M, et al. Intrathoracic migration of Kirschner pins. *Ann Thorac Surg.* 2000; 69(6): 1953-5.

Conflicto de intereses: Los autores declaran no tener conflicto de intereses.

Consentimiento informado: El paciente y sus tutores están de acuerdo en la utilización del caso con fines científicos, guardados en el anonimato.