



Alargamientos de tibia en niños con fijador externo monolateral y placa submuscular

Ignacio Pagano,* Alejandro Noria,** Johan von Heideken,*** María Elena Pérez*
Clínica de Ortopedia Infantil del Centro Hospitalario Pereira Rossell.

RESUMEN

Introducción: En la actualidad, prácticamente todos los alargamientos óseos son realizados mediante distracción progresiva con fijadores-distractores externos. Se han desarrollado diferentes técnicas con el objetivo de disminuir el índice de complicaciones mediante la reducción del tiempo de uso del fijador externo; una de ellas, la elongación asociada con una placa de compresión. **Objetivos:** El objetivo de este trabajo es describir las principales características de los alargamientos de tibia con fijador externo monolateral y placa submuscular simultánea en pacientes pediátricos, realizados en nuestro medio. **Material y métodos:** Se incluyeron 14 pacientes, en todos los casos, el alargamiento óseo fue realizado mediante la colocación de un fijador externo monolateral, osteotomía de tibia proximal, colocación de una placa submuscular fijada únicamente al fragmento proximal y osteotomía de peroné. Posteriormente se llevó a cabo la distracción mecánica en forma gradual; y finalmente en un segundo tiempo quirúrgico, al concluir la fase de distracción, se realizó la fijación distal de la placa y retiro del fijador externo. **Resultados:** La media de la cantidad de alargamiento logrado fue de 4.9 cm (rango 3.5-6.0). La media del índice del fijador externo fue de 14.7 días/cm (rango, 11.5-19.4). La media del índice de curación fue de 53 días/cm (rango, 35.6-76). **Conclusiones:** Este método de alargamiento óseo sobre placa parece ser tan efectivo como el método de alargamiento sobre clavo, en relación al cumplimiento del objetivo principal de reducir el tiempo de la fijación externa, siendo al mismo tiempo una opción aplicable en pacientes esqueléticamente inmaduros.

Nivel de evidencia: IV (Serie de casos)

Palabras clave: Pacientes pediátricos, alargamientos, tibia, fijadores externos, placa submuscular.
(Rev Mex Ortop Ped 2018; 1:18-24)

SUMMARY

Introduction: Limb lengthening can be performed through progressive distraction with external fixators, and to decrease the rate of complications, in combination with a submuscular plate. **Objectives:** To describe surgical characteristics of tibia lengthening with monolateral external fixator and submuscular plate in pediatric patients. **Material and methods:** A retrospective medical record review was performed on 14 consecutive patients (mean age = 12.7) (range 10-15; 40% female) operated between February 2008 and November 2012. Charts and radiographs were reviewed for demographics, surgical details, and complications related to the technique. **Results:** The average achieved lengthening was 4.9 cm (range 3.5-6.0). The average external fixator index was 14.7 days/cm (range, 11.5-19.4). The mean healing rate was 53 days/cm (range, 35.6-76). Eight patients (80%) faced complications, one of these patients had more than one complication including pseudoarthrosis of the tibia. Patients returned to their normal activity level after an average of 249 days (range 174-324). **Conclusions:** This method of tibia lengthening seems to be as effective as the nail elongation method in relation to achieving the main goal of reducing the time of external fixation while being an option applicable in skeletally immature patients. **Evidence level: IV (Case series)**

Key words: Children, tibial lengthening, external fixator, submuscular plate.
(Rev Mex Ortop Ped 2018; 1:18-24)

www.medigraphic.org.mx

INTRODUCCIÓN

En cirugía ortopédica, cuando hablamos de alargamiento o elongación ósea, nos referimos al aumento de longitud de un determinado segmento óseo conseguido con procedimientos quirúrgicos. Con el paso del tiempo se han ido desarrollando múltiples métodos de elongación ósea. El surgimiento de la técnica

* Ortopedista Infantil, Clínica de Ortopedia Infantil del Centro Hospitalario Pereira Rossell, Facultad de Medicina, Universidad de la República, Montevideo, Uruguay.

** Departamento de Métodos Cuantitativos, Universidad de la República, Montevideo, Uruguay

*** Ortopedista Infantil, Departamento de Salud de la Mujer y del Niño, Karolinska Institutet, Estocolmo, Suecia.

Este artículo puede ser consultado en versión completa en <http://www.medigraphic.com/opediatria>

de «distracción osteogénica» con fijador externo circular, introducido por Ilizarov en 1951, ha revolucionado el alargamiento de las extremidades.¹

En la actualidad, en la población pediátrica, prácticamente todos los alargamientos óseos son realizados mediante distracción progresiva con fijadores-distractores externos. Éstos se pueden agrupar genéricamente en dos categorías: sistemas transfixiantes y no-transfixiantes. Los sistemas no-transfixiantes corresponden a los dispositivos monolaterales, que además de no atravesar el segmento de la extremidad de lado a lado, comparten la característica de utilizar tornillo de Schanz de grueso calibre unidos entre sí por una estructura tubular telescópica o tipo riel denominada cuerpo del aparato.

Se han desarrollado diferentes técnicas con el objetivo de disminuir el índice de complicaciones mediante la reducción del tiempo de uso del fijador externo. Las más difundidas han sido los alargamientos con fijadores externos sobre clavo intramedular (*Lengthening Over Nail: LON*),² sobre placa (*Lengthening Over Plate: LOP*),³ el empleo de la placa luego del alargamiento (*Plate After Lengthening: PAL*)⁴ y los alargamientos con clavos elongables gradualmente, sin fijación externa.⁵

Pocos estudios que hayan evaluado los LOP.^{3,6-9} Sin embargo, estas pequeñas series de casos han demostrado que este método es tan efectivo como el método LON pero con un riesgo menor de infección profunda y permitiendo su aplicación en pacientes de cualquier edad, incluso con fisis abiertas.

El objetivo de este trabajo es describir las principales características de los alargamientos de tibia con fijador externo monolateral y placa submuscular en niños y adolescentes, realizados en nuestro medio.

MATERIALES Y MÉTODOS

Antes de iniciar el estudio, se obtuvo la aprobación del jefe del Departamento de Cirugía Pediátrica del Hospital Pereira Rossell, Los tutores y/o responsables de los pacientes fueron informados del alcance del estudio y consintieron en participar en el mismo y toda la investigación se llevó a cabo de conformidad con la Declaración de Helsinki.

Pacientes

En este estudio observacional se identificaron en Uruguay los pacientes esqueléticamente inmaduros tratados con alargamiento óseo, entre febrero de 2008 y noviembre de 2012. Revisando retrospectivamente los

registros médicos. Todos los pacientes fueron tratados por un mismo cirujano ortopédico (MP). Los pacientes no tenían antecedente de alargamiento óseo previo en las historias clínicas. De los 21 pacientes extraídos, siete fueron excluidos, ya que tenían alargamiento femoral. Así, fueron incluidos en el estudio 14 pacientes con alargamiento de tibia. Estos fueron evaluados desde la primera cirugía hasta el día en que el paciente retornó a sus actividades habituales.

Tratamiento

En todos los casos, el alargamiento óseo fue realizado mediante la colocación de un fijador externo monolateral (AO® u Orthofix®), osteotomía de tibia proximal, colocación de una placa submuscular fijada únicamente al fragmento proximal y osteotomía de peroné. Posteriormente se llevó a cabo la distracción mecánica en forma gradual; y finalmente en un segundo tiempo quirúrgico, al concluir la fase de distracción, se realizó la fijación distal de la placa y retiro del fijador externo (*Figura 1*).

Técnica quirúrgica uno

Se colocó fijador externo monolateral con los Schanz introducidos por la cara antero-interna de la tibia. En segundo lugar, a través de un abordaje longitudinal antero-lateral en pierna proximal se introdujo y se presentó la placa DCP (compresión dinámica) o LCP (compresión bloqueada) de grandes fragmentos; y guiados por imágenes de rayos X transoperatorio se escogió el sitio de la osteotomía a nivel metafiso-diafisario proximal, teniendo en cuenta la posterior colocación de los tornillos proximales de la placa (al menos 3). Luego se realizó la desperiostización únicamente en el sitio de la osteotomía. Realizamos la osteotomía metafiso-diafisaria con sierra oscilante. Posteriormente se colocó la placa submuscular y supraperióstica en la cara anteroexterna de la tibia, fijándola únicamente al fragmento proximal. Finalmente se realizó la osteotomía de peroné resecando un fragmento. No se colocó tornillo tibio-peroneo. Se realizó cierre únicamente del plano celular subcutáneo y piel. Se colocó un drenaje aspirativo de salida.

Periodo de distracción

Al séptimo día (periodo de latencia) se comenzó con la distracción, con una velocidad de 1 mm por día y con un ritmo de alargamiento de cuatro veces al día. El paciente y sus familiares recibieron instrucciones para el manejo del mecanismo de alargamiento

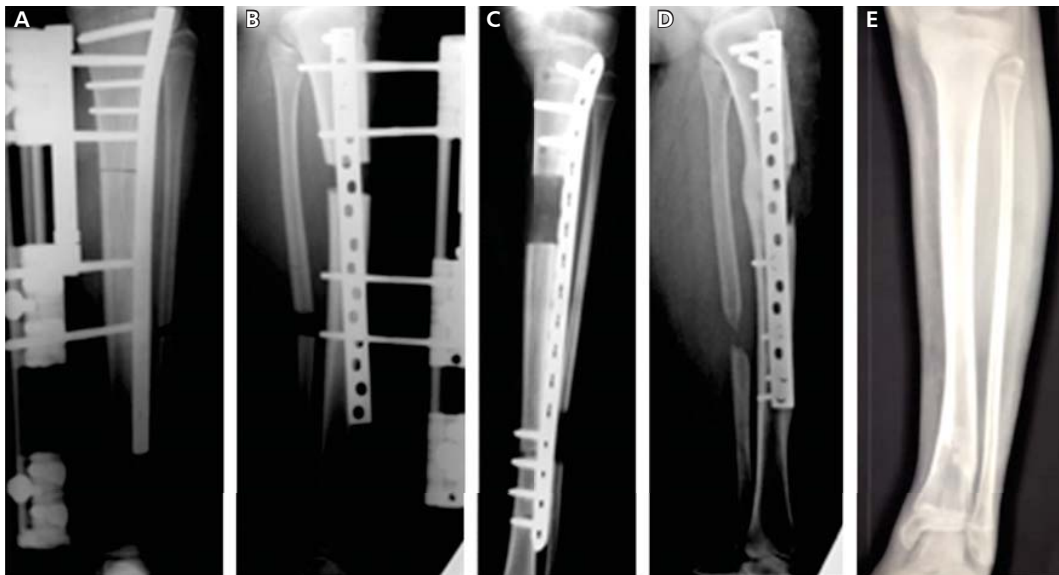


Figura 1. Caso número 13. **A)** Cirugía I. **B)** Periodo de distracción. **C)** Cirugía II. **D)** Consolidación. **E)** Retiro de placa.

y los cuidados del fijador externo. Se realizaron controles clínico-radiológicos, primero semanalmente y luego cada dos semanas. En cada control se realizó la inspección del fijador externo y sitio de los Schanz; se evaluó el rango de movimiento de articulaciones adyacentes, presencia de dolor y confort del paciente. Radiológicamente (frente y perfil), se valoran características del regenerado óseo (alineación, corticales), se observó la presencia o ausencia de osteólisis en el trayecto de los Schanz y se midió la distancia de alargamiento planificado inicialmente (deseado) y la cantidad de alargamiento logrado.

Técnica quirúrgica dos

Al alcanzar la meta de distracción se realizó la fijación distal de la placa con al menos tres tornillos, mediante pequeñas incisiones antero-externas. Seguidamente se retiró el fijador externo; y finalmente, se realizó curetaje de los orificios en el trayecto de los Schanz enviando muestras para estudio bacteriológico.

Postoperatorio/periodo de consolidación

Los pacientes no requieren inmovilización postoperatoria con yeso o férula. Se alienta al paciente a realizar ejercicios de movilidad articular precozmente (rodilla y cuello de pie). El periodo de consolidación comienza al finalizar la distracción. En este periodo también

se realizan controles radiológicos periódicos (frente y perfil). Con la visualización de dos corticales en el regenerado óseo se autoriza el apoyo con carga parcial con muletas. La presencia radiológica de tres corticales define la fase final del periodo de consolidación. En este momento se permite el apoyo con carga total.

Evaluación

Los datos empleados en el estudio fueron obtenidos de la revisión de la historia clínica y radiografías de cada paciente. Los mismos fueron registrados en una máscara de captura de datos previamente diseñada. Los elementos demográficos y preoperatorios de la evaluación incluyeron la edad y género, causa determinante de la dismetría de las extremidades inferiores (categorizado como infección, fractura, congénita). Cálculo de predicción de dismetría (cm) en la madurez esquelética, con el método de Moseley.¹⁰ Alargamiento planificado (cm) (cantidad de alargamiento que se pretende lograr tomando en cuenta la predicción de dismetría).

Las variables en relación con la cirugía incluyeron las fechas de la primera y segunda cirugía, tipo de fijador externo (FF.EE) monoplanar (AO® u Orthofix®) y tipo de placa (compresión dinámica [DCP] o compresión bloqueada [LCP]).

La evaluación postoperatoria incluyó el alargamiento logrado (cm) (cantidad de alargamiento efectivamente realizado), duración de FF.EE (días) (tiempo

transcurrido entre la colocación del fijador externo y su retiro). Índice de FF.EE (EFI) (días/cm) (se calcula dividiendo la duración de FF.EE entre el alargamiento logrado). La fecha de consolidación (se definió como el momento en que son radiológicamente visibles tres corticales en el regenerado óseo). Cálculo del tiempo de consolidación (días) (tiempo transcurrido entre la colocación del fijador externo [fecha de primera cirugía] y fecha de la consolidación). Índice de curación (HI) (días/cm) se calcula dividiendo el tiempo de consolidación entre el alargamiento logrado. Las complicaciones de los pacientes fueron evaluadas con, el sistema de clasificación de Dahl: menores (I), aquellas que no afectan el resultado y no requieren intervención extensa; serias (II), complicaciones menores pero permanentes o mayores pero temporales; y severas (III), las que requieren de una cirugía mayor o resultan en una secuela mayor permanente.¹¹ La evaluación clínica incluyó las fechas en que el paciente logró un rango de movimiento (ROM) completo en rodilla, en cuello de pie y del retorno a su actividad habitual.

Análisis estadístico

Las variables cualitativas se presentan con distribución de frecuencias absolutas y relativas porcentuales, en tanto las cuantitativas se muestran con medidas de resumen (media y desvío estándar, o mediana y rango intercuartílico). Se verificó la normalidad mediante el test de Kolmogórov-Smirnov. Para la comparación de medias se utilizó test de Student; y χ^2 y test exacto de

Fisher para asociación de variables. El procesamiento y análisis se realizó en los programas SPSS y Epidat 3.1, utilizando un nivel de significación del 5%.

RESULTADOS

De los 14 pacientes incluidos, 10 eran hombres (72%), y cuatro eran mujeres (29%). La media y el desvío estándar de la edad fue de 12.4 ± 1.8 años. En siete pacientes (50%) la etiología fue congénita, en cuatro (29%) infecciosa y en tres (22%) fractura. Se utilizó fijador externo AO® en la mitad de los pacientes y Orthofix® en la otra mitad. En 12 pacientes (86%) la placa usada fue DCP, en tanto en dos (14%) fue LCP (*Cuadro I*). El alargamiento planificado no mostró diferencias significativas respecto del alargamiento logrado, con una media de las diferencias de 0.043 IC al 95% (-0.12 - 0.20), valor $p = 0.57$. La media del alargamiento logrado fue de 4.9 cm rango (3.5-6.0), la media del tiempo de FF.EE fue de 70 días (51-98), la media del EFI fue de 15 días/cm (12-19), la media del tiempo de consolidación ($n = 13$) fue de 249 días (174-324) y la media del HI ($n = 13$) fue de 53 días/cm (36-76). Se constataron 12 complicaciones en ocho pacientes (57%), en dos pacientes (17%) las complicaciones se clasificaron como mayores y en seis pacientes (83%) como menores (*Cuadro II*). En siete pacientes se constató solamente una complicación por paciente; hubo un caso que presentó múltiples complicaciones, entre ellas, celulitis de pierna, deformidad del regenerado óseo con angulación de la pla-

Cuadro I. Características demográficas y clínicas de los 14 pacientes.

Variables	Número de paciente													
	Caso	1	2	3	4	5	6	7	8	9	10	11	12	13
Sexo	M	F	M	M	M	M	F	M	F	M	M	M	F	M
Edad (años)	11	14	12	14	13	10	10	14	10	13	15	13	12	15
Etiología	I	I	I	F	I	C	C	C	C	F	C	C	C	F
Predicción (cm)	8.6	11.5	4.5	5.4	3.5	7.0	8.5	6.5	6.0	5.2	4.2	5.8	5.0	6.3
FF.EE	AO	AO	Ort	Ort	Ort	Ort	Ort	AO	AO	AO	AO	AO	Ort	Ort
Placa	DCP	LCP	LCP	DCP	DCP	DCP	DCP	DCP	DCP	DCP	DCP	DCP	DCP	DCP
Alargamiento planificado (cm)	5.5	4.0	4.5	3.6	3.5	5.0	6.0	5.5	6.0	5.0	4.0	6.0	5.0	5.0
Alargamiento logrado (cm)	5.5	3.8	4.5	3.5	3.5	5.0	6.0	5.5	5.5	5.0	4.0	5.5	5.0	5.7
Duración FF.EE (días)	98	56	63	68	51	70	70	84	77	63	69	63	77	77
Índice FF.EE (días/cm)	17.8	14.7	14.0	19.4	14.6	14.0	11.7	15.3	14.0	12.6	17.3	11.5	15.4	13.5
Tiempo consolidación (días)	217	174	306	266	230	278	257	196	*	211	204	273	303	324
Índice curación (días/cm)	39.5	45.8	68.0	76.0	65.7	55.6	42.8	35.6	*	42.2	51.0	49.6	60.9	56.8
Complicaciones	No	No	Sí	No	Sí	Sí	Sí	Sí	Sí	No	No	Sí	Sí	No

FF.EE = Fijador externo, M = Masculino, F = Femenino, I = Infección, F = Fractura, C = Congénito, Ort = Orthofix®, DCP = Compresión dinámica, LCP = Compresión bloqueada, * = Presentó múltiples complicaciones incluida pseudoartrosis de tibia.

ca, pseudoartrosis de tibia, rotura de implante. Esta paciente requirió de tres cirugías adicionales para el tratamiento de las complicaciones mencionadas. No se encontró asociación entre el tipo de fijador externo y la presencia de complicaciones (test de Fisher, valor $p = 0.296$).

El logro del ROM completo de rodilla y de cuello de pie tuvieron un tiempo promedio y un desvío estándar de 54.3 ± 24.9 y 197 ± 107 días, respectivamente. En tanto el tiempo para la reanudación de la actividad habitual tuvo una media de 249 (rango 174-324).

DISCUSIÓN

El objetivo de este estudio fue analizar los alargamientos de tibia con fijador externo monolateral y placa submuscular en niños y adolescentes. Nuestro estudio demostró que el método es aplicable en pacientes esqueléticamente inmaduros, pero al igual que todas las técnicas de alargamiento óseo tiene complicaciones.

La técnica de distracción osteogénica descrita por Ilizarov asocia una fijación externa prolongada, que se extiende hasta completar la consolidación del regenerado óseo, con un rango entre 1.3 y 2.4 meses por centímetro de alargamiento.¹² Clásicamente se sostiene que el periodo de consolidación es el doble del periodo de distracción;² pero esto está influenciado por varios factores (edad del paciente, sitio de la osteotomía, partes blandas alrededor de la osteotomía, sitio de abordaje, rigidez del fijador). Naudie y Paley

reportan en diferentes estudios múltiples complicaciones en los alargamientos óseos empleando la técnica de Ilizarov; muchos de éstos fueron relacionados al periodo de tiempo prolongado de fijación externa durante el proceso de alargamiento.^{13,14} La fijación externa prolongada determina un riesgo elevado de infección del sitio de los pins (7.5 a 80%), de rotura del marco o pins (3%);¹⁵ y de dolor y rigidez articular. Se ha reportado también un riesgo del 8-30% de refractura y deformidad luego de retirado el fijador.¹⁶ Además, los aparatos de fijación externa representan una carga para el paciente por los problemas estéticos y por las limitaciones en las actividades de la vida diaria. En este sentido parece existir una mejor aceptación de los dispositivos Orthofix® en los pacientes, en comparación con los fijadores circulares.

La técnica de alargamiento asociando fijadores externos y clavo intramedular (LON) fue descrita por primera vez en 1956 por Bost y Larsen.¹⁷ Su implementación ha permitido acortar el tiempo de fijación externa, reduciendo el índice de complicaciones y mejorando el confort del paciente. Sin embargo, las dos grandes desventajas de este método son el riesgo potencial de generar una infección profunda en el canal medular (2-22%)¹⁷ y que no estaría indicado en pacientes esqueléticamente inmaduros por el riesgo de daño fisario, cabe señalar que estos estudios se realizaron en alargamientos femorales.

La media del índice de F.F.EE (EFI) que obtuvimos fue de 14.7 días/cm (rango, 11.5-19.4). Soo-Min Cha y colaboradores obtuvieron valores similares en 12 alargamientos tibiales, pero con la variante técnica de colocación de la placa (LCP) luego de culminado el alargamiento (PAL). La media del EFI en su serie fue 13 días/cm (rango, 12.3-14.4).³

Distintos autores, entre ellos Uysal;¹⁸ Iobst;⁷ Dahl;¹¹ Oh;^{3,6} Soo-Min Cha;⁴ Tosun;⁸ y Georgiadis⁹ han mostrado en sus trabajos, que el empleo de placas bloqueadas con técnica mínimamente invasiva, en los alargamientos óseos, reduce el periodo de consolidación. En comparación con LON presenta la ventaja de preservación de la circulación tanto perióstica como endóstica. En nuestra serie, en 12 de los 14 pacientes (86%) se usó placa DCP, disponiéndose de una placa LCP en solamente dos casos. La media del índice de curación fue de 53 días/cm (rango, 36-76). En comparación, Soo-Min Cha y col.⁴ obtuvieron un promedio menor para esta variable, de 46 días/cm (rango, 38-55). De todos modos, el significado clínico de esta diferencia no fue tan relevante; y a su vez no podemos atribuir esta diferencia únicamente al empleo de una placa LCP en lugar de una DCP. Tan es así, que en uno

Cuadro II. Complicaciones durante el alargamiento de tibia con placa submuscular.

	Número de complicaciones
Complicaciones menores	
Infección superficial de herida operatoria	1
Infección del trayecto del Schanz	2
Limitación transitoria de la movilidad articular de la rodilla	3
Celulitis de pierna	1
Pie equino transitorio	1
Complicaciones serias	
Pie equino	1
Deformidad del regenerado óseo con angulación de la placa	1
Rotura de implante	1
Complicaciones severas	
Pseudoartrosis de tibia	1
Total	12

de los dos casos con placa LCP se registró el segundo índice de curación más elevado de la serie (68 días/cm). Existen otras muchas variables que intervienen en el proceso de consolidación del regenerado óseo.

Si bien, en nuestra serie, el porcentaje de pacientes que presentó alguna complicación fue 57% (8 en 14), según el sistema de clasificación propuesto por Dahl, solamente dos pacientes presentaron complicaciones serias o severas.¹¹ Los seis pacientes restantes, presentaron complicaciones menores que no afectaron el resultado final. Clasificamos como complicación seria a una deformidad en equino que requirió de un alargamiento de Aquiles a la Vulpius para su corrección. Destacamos que las complicaciones severas se presentaron en el único paciente que apoyó precozmente sin autorización, luego de retirados los FF.EE (periodo de consolidación). Este paciente presentó inicialmente, durante el periodo de distracción, una celulitis de pierna que respondió bien al tratamiento antibiótico. A las seis semanas de retirados los FF.EE presentó deformidad del regenerado óseo con angulación de la placa, tras apoyar sin autorización (única complicación de toda la serie que depende directamente del uso de la placa; las demás son típicas de los alargamientos con FF.EE). Se realizó la corrección de la deformidad y cambio de placa DCP. Posteriormente presentó una pseudoartrosis de tibia con rotura de implante. Se recambió la placa DCP y se colocó aloinjerto de hueso esponjoso. No se logró la consolidación, agregando una deformidad en valgo. Se realizó la resección del foco de pseudoartrosis, la corrección del valgo tibial y fijación con placa DCP, lográndose finalmente la consolidación.

Finalmente, algunos autores sostienen que la colocación de la placa debería realizarse una vez finalizado el periodo de distracción, debido a que la fijación simultánea con implantes externos e internos conlleva un mayor riesgo de infección profunda.² Afortunadamente, en los resultados de nuestra serie no se registró ningún caso de infección profunda.

Como en todas las investigaciones, este estudio tiene varias limitaciones. Una de ellas es el poco número de niños en este estudio; sin embargo, las escasas publicaciones al respecto en la literatura incluyen un número similar de pacientes. Otra limitación es que analizamos las historias clínicas y radiografías de cada paciente y no realizamos un control clínico. Siempre existe el riesgo de un sesgo de información, porque parte de la información que recopilamos podría estar equivocada. Una posible limitación adicional es que no tenemos resultados a largo plazo (2 años mínimo) para evaluar mejor los resultados quirúrgicos.

No obstante, el objetivo de este estudio fue evaluar solamente el tiempo de seguimiento entre la primera cirugía y el día en que el paciente retornó a sus actividades habituales. Si bien, dentro del estudio no comparamos diferentes técnicas de alargamiento, sí realizamos una comparación con otras técnicas descritas en la literatura.

CONCLUSIÓN

Se describió una técnica que combina la distracción osteogénica de Ilizarov y el empleo de una placa submuscular, permitiendo el retiro del fijador externo en forma temprana, mejorando así la experiencia del paciente en el cual se practica un alargamiento óseo. Este método de alargamiento sobre placa parece ser tan efectivo como el alargamiento sobre clavo, siendo al mismo tiempo aplicable en pacientes esqueléticamente inmaduros.

Referencias

1. Ilizarov GA. The principles of the Ilizarov method. *Bull Hosp Jt Dis Orthop Inst.* 1988; 48(1): 1-11.
2. Paley D, Herzenberg JE, Paremian G, Bhav A. Femoral lengthening over an intramedullary nail. A matched-case comparison with Ilizarov femoral lengthening. *J Bone Joint Surg Am.* 1997; 79(10): 1464-1480.
3. Oh CW, Song HR, Kim JW, Choi JW, Min WK, Park BC. Limb lengthening with a submuscular locking plate. *J Bone Joint Surg Br.* 2009; 91(10): 1394-1399.
4. Cha SM, Shin HD, Kim KC, Song JH. Plating after tibial lengthening: unilateral monoaxial external fixator and locking plate. *J Pediatr Orthop B.* 2013; 22(6): 571-576.
5. Singh S, Lahiri A, Iqbal M. The results of limb lengthening by callus distraction using an extending intramedullary nail (Fitbone) in non-traumatic disorders. *J Bone Joint Surg Br.* 2006; 88(7): 938-942.
6. Oh CW, Baek SG, Kim JW, Kim JW. Tibial lengthening with a submuscular plate in adolescents. *J Orthop Sci.* 2015; 20(1): 101-109.
7. Iobst CA, Dahl MT. Limb lengthening with submuscular plate stabilization: a case series and description of the technique. *J Pediatr Orthop.* 2007; 27(5): 504-509.
8. Tosun HB, Agir I, Gumustas S, Serbest S, Uludag A, Celik S. Tibial lengthening using a fixator-assisted lengthening plate: a new technique. *Trauma Mon.* 2016; 21(5): e25340.
9. Georgiadis AG, Rossow JK, Laine JC, Iobst CA, Dahl MT. Plate-assisted lengthening of the femur and tibia in pediatric patients. *J Pediatr Orthop.* 2017; 37(7): 473-478.
10. Moseley CF. A straight-line graph for leg-length discrepancies. *J Bone Joint Surg Am.* 1977; 59(2): 174-179.
11. Dahl MT, Gulli B, Berg T. Complications of limb lengthening. A learning curve. *Clin Orthop Relat Res.* 1994; (301): 10-18.
12. Kristiansen LP, Steen H, Reikerås O. No difference in tibial lengthening index by use of Taylor spatial frame or Ilizarov external fixator. *Acta Orthop.* 2006; 77(5): 772-777.
13. Naudie D, Hamdy RC, Fassier F, Duhaime M. Complications of limb-lengthening in children who have an underlying bone disorder. *J Bone Joint Surg Am.* 1998; 80(1): 18-24.

14. Paley D. Problems, obstacles, and complications of limb lengthening by the Ilizarov technique. *Clin Orthop Relat Res.* 1990; (250): 81-104.
15. Lerner A, Chezar A, Haddad M, Kaufman H, Rozen N, Stein H. Complications encountered while using thin-wire-hybrid-external fixation modular frames for fracture fixation. A retrospective clinical analysis and possible support for "Damage Control Orthopaedic Surgery". *Injury.* 2005; 36(5): 590-598.
16. Danziger MB, Kumar A, DeWeese J. Fractures after femoral lengthening using the Ilizarov method. *J Pediatr Orthop.* 1995; 15(2): 220-223.
17. Bost FC, Larsen LJ. Experiences with lengthening of the femur over an intramedullary rod. *J Bone Joint Surg Am.* 1956; 38-A(3): 567-584.
18. Uysal M, Akpınar S, Cesur N, Hersekli MA, Tandoğan RN. Plating after lengthening (PAL): technical notes and preliminary clinical experiences. *Arch Orthop Trauma Surg.* 2007; 127(10): 889-893.

Correspondencia:

Ignacio Pagano
Hospital Pereira Rossell
Bulevar Gral. Artigas 1550,
11600, Montevideo, Uruguay.
Tel: (+598) 2707 0915
E-mail: ignaciopagano@gmail.com